第31回日本脳神経外科コングレス総会ランチョンセミナーLS1-3　MRI/CTの進歩

脳神経領域：320列面検出器CTの最新画像がもたらす新たな展開

木下　俊文　秋田県立脳血管研究センター放射線医学研究部

第31回日本脳神経外科コングレス総会が2011年5月6日（金）～8日（日）の3日間，パシフィコ横浜で開催された。初日に行われた東芝メディカルシステムズ（株）共催のランチョンセミナーでは，東海大学医学部脳神経外科の松前光紀氏を座長に，秋田県立脳血管研究センター放射線医学研究部の木下俊文氏が，320列Area Detector CT「Aquilion ONE」の脳神経領域における有用性と新たな可能性について講演した。

東芝メディカルシステムズのArea Detector CT（ADCT）「Aquilion ONE」は，0.5mmの検出器を320列配置した面検出器で，体軸方向に160mm/回転の範囲をカバーすることが可能である。ほとんどの人で脳底部から頭頂部までが160mmの範囲に入るため，寝台を移動することなく1回転で，1秒以内に全脳をスキャンすることができる。また，ヘリカルスキャンでは脳底部と体軸方向に時間差を生じていたのに対し，160mmのボリュームスキャンでは，脳底部と頭頂部がまったく同じ時相の画像を描出可能であり，*X*，*Y*，*Z*軸方向に等分解能なアイソトロピック画像を得ることができる。本講演では，Aquilion ONEの最新画像がもたらす新たな展開について，症例画像を提示しながら述べる。

脳神経領域におけるADCTの適応と有用性

Aquilion ONEの最大のメリットは，3D-CT-DSAを行えることである。30～40mLの造影剤を5mL/sで肘静脈から急速注入し，連続スキャンを行って得られた経時的な画像から，造影剤が頭蓋内に到達する前のmask imagesを引き算すると，骨や軟部組織などの不要な情報が除かれた連続した差分画像が得られる。そして，動脈相（arterial phase）と静脈相（venous phase）の血管画像を得ることができる。

●症例1：脳動静脈奇形（arteriovenous malformation：AVM）

図1に，右側頭頭頂のAVMの症例を示す。

3D-CT-DSAでは，経静脈性の造影剤注入でも経動脈性血管造影と同様に動脈相から静脈相に至る経時的血管像が得られる。また，CTの濃度分解能は高いので，コントラストの高い血管像を得ることができる。しかしながら，3D-CT-DSAでは血管の選択的な造影はできないので，動静脈奇形の細かな流入動脈の正確な同定など，詳細な血管情報を得たい場合は血管造影を併用する必要がある。

●症例2：嚢状動脈瘤

図2，3に，左A2-A3に生じた不整形の嚢状動脈瘤症例を示す。

これらの3D-CTAでは，高精細な動脈像と静脈像とを重ね合わせている。3D-CT-DSAで得られた連続データから作成することは可能であるが，放射線被ばく線量をできるだけ低減するために，連続撮影を最小限にする必要がある。試験的に造影剤を静注した低線量のダイナミックスキャンを行って，撮影開始タイミングなどを決定した後，動脈相から静脈早期相に限った連続撮影と静脈相後期の間歇撮影によって，被ばく線量を抑えつつ，良好な動脈像と静脈像を得ることができる。ボリュームレンダリングでの再構成法を用いて，頭蓋骨切削を加えたシミュレーションが可能となり，術野に見られる血管が描出され，術前情報として有用である[1]。

また，心電図同期の3D-CTAでは造影剤を急速静注した後，心電図のR波をトリガーとするスキャンによりデータを収集し，心電図のR波間隔を10等分して各時相に相当する3D-CTAを作成することで，心拍動に伴った動脈瘤壁の動きがシネ表示によって描出される。心電図同期3D-CTAは，動脈瘤の壁に脆弱部位が検出され，破裂の危険性を予測することが期待される[2]。

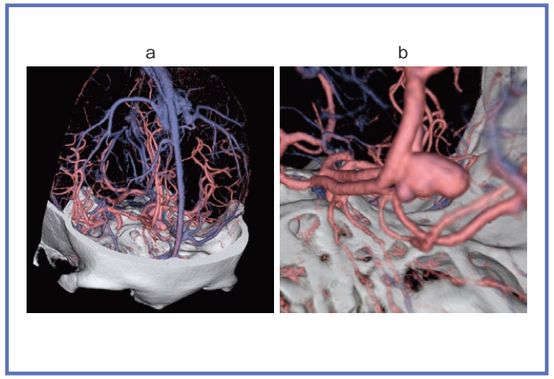

図2　症例2：嚢状動脈瘤（左A2-A3）
左前大脳動脈 A2-A3 segmentに，前方へ膨隆する不整形の嚢状動脈瘤を認める。

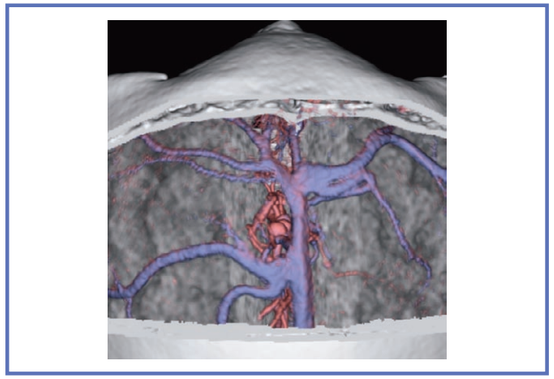

図3　症例2：前大脳動脈瘤に対するInterhemispheric approach
両側前頭開頭により，半球間裂に存在する左A2-A3 segment動脈瘤へのアプローチが術前に把握される。

●症例3，4：傍矢状洞髄膜腫

次に，脳腫瘍について，髄膜腫の症例を示す（図4～6）。

3D-CT-DSAによって，髄膜腫のvascular pedicleと流入動脈を同定することが可能となり，腫瘍に隣接する静脈や骨構造を把握することができるため，術前の情報として非常に有用である。

症例4（図7）は，症例3より大きな髄膜腫で，症例3と同様に中硬膜動脈からの流入が認められる。静脈像を見ると，上矢状洞に腫瘍が浸潤している状態を把握できる。このように，流入動脈の同定や腫瘍と静脈洞の位置関係について，3D-CT-DSAでおおよその情報が得られる。

CT灌流画像による急性期脳梗塞の診断

320列ADCTでは，静脈相の後に間歇

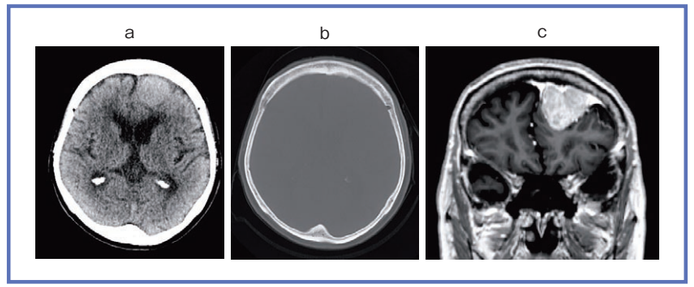

図4　症例3：傍矢状洞髄膜腫
a：単純CT，b：単純CT（骨条件），c：MRI（造影T1強調像）
左前頭葉の円蓋部に，単純CTにてやや高吸収を呈する髄膜腫を認め，上矢状洞，大脳鎌と接している。腫瘍と隣接する頭蓋骨にはわずかなhyperostosisの変化が見られる。造影T1強調冠状断像では，均一な造影増強効果を示す脳実質外腫瘍が認められる。

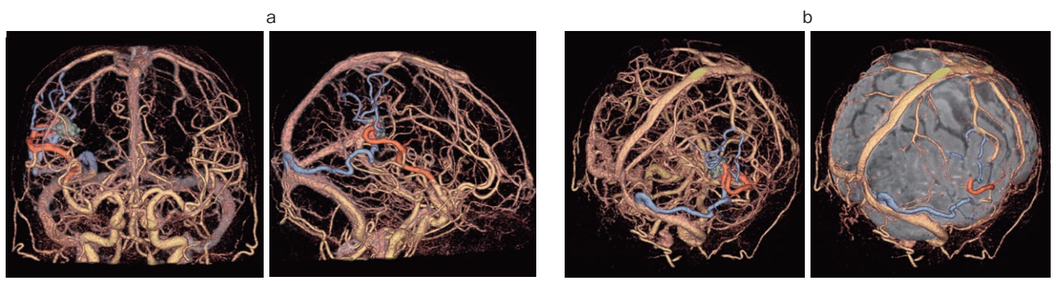

図1　症例1：脳動静脈奇形（right temporoparietal AVM）
右側頭後頭葉に血管塊を認め，脳動静脈奇形のナイダスを示している。拡張した右角回動脈が流入動脈となっている。拡張したラベ静脈へ流出し，右後斜位像（b）でラベ静脈が横静脈洞へ至っているのがわかる。parietal ascending veinも流出静脈となっている。

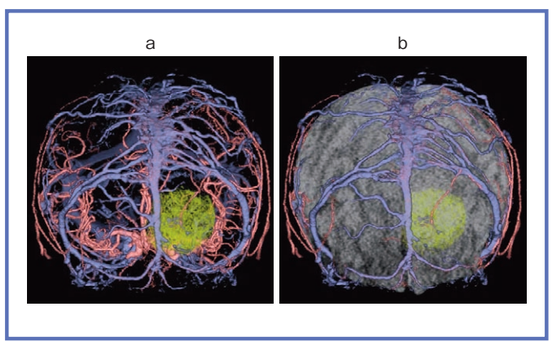

図5　症例3：傍矢状洞髄膜腫
動脈像と静脈像，腫瘍濃染の重ね合わせ像（a）。拡張した左中硬膜動脈からvascular pedicleを形成して腫瘍へ流入している。腫瘍と上矢状洞は接している。脳表画像（b）では，皮質静脈や静脈洞と腫瘍の位置関係が明瞭である。

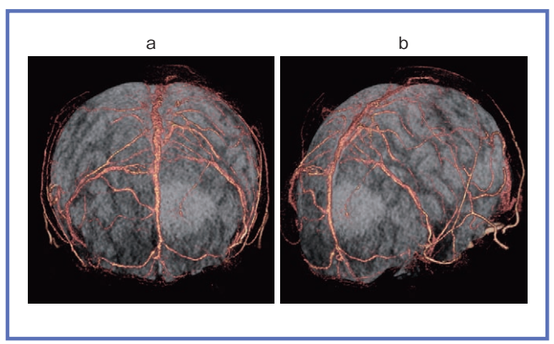

図6　症例3：傍矢状洞髄膜腫
3D-CT-DSAにて，拡張した左中硬膜動脈が流入動脈となっていることがわかる。

〈0913-8919/11/￥300/論文/JCOPY〉

スキャンを加えることにより，CT-DSAと同時に，CT灌流画像（perfusion CT）も得ることができる。造影剤40mLを5mL/sで肘静脈より注入して生理食塩水で後押しし，動脈相では管電圧は保ったまま管電流を上げ，動脈相から静脈相の血管像を1秒間隔で撮影する（図8）。本体付属の解析ソフトウエア「AD-CT Neuro-Package/4D Perfusion」を用いて，動脈入力関数の関心領域は健側の中大脳動脈・島部に，静脈出力関数の関心領域は上矢状洞において解析する。

CT灌流画像では，脳血液量（cerebral blood volume：CBV），脳血流量（cerebral blood flow：CBF），平均通過時間（mean transit time：MTT），ピーク到達時間（time to peak：TTP）などのパラメータが得られる。また，全脳のボリュームデータであるため，多断面再構成画像（MPR）によって，全脳の任意の方向の断面の灌流画像を得ることができる。さらに，同時に得られた3D-CT-DSAの血管像と重ね合わせることも可能である（4D-CT angiography）。

MRIの灌流画像と比較すると，コントラスト分解能はMRIの方が高いが，診断能は同等と言える。MRIでは，PWI/DWI mismatchを早期の血栓溶解療法適応の目安としているが，CTでは単純CTの早期虚血サイン（early CT sign）がDWI（拡散強調画像）の情報に対応する。また，CBVの低下域はほとんどが最終的に梗塞となるため，非可逆的虚血領域を示していると考えられる。

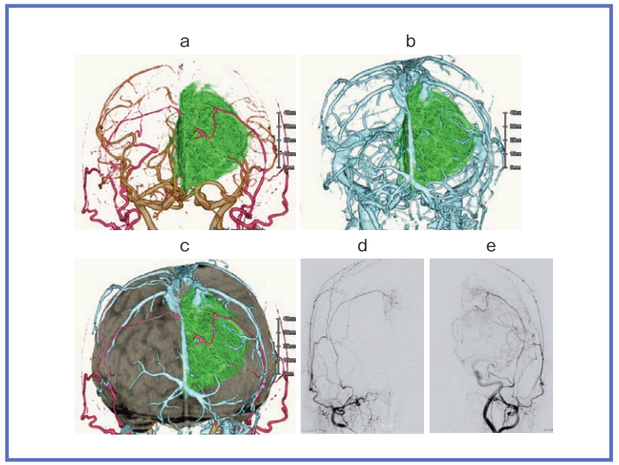

図7　症例4：傍矢状髄膜腫
a：動脈像と腫瘍を重ね合わせた3D-CTA
b：静脈像と腫瘍を重ね合わせた3D-CTA
c：動脈像，静脈像，脳実質，腫瘍を重ね合わせた3D-CTA
d：右外頸動脈造影（DSA）
e：左外頸動脈造影（DSA）
左前頭葉内側の髄膜腫を認め，両側中硬膜動脈が流入血管となっている。上矢状洞は腫瘍と広く接して不整となっていて，腫瘍浸潤を示している。DSAでは，外頸動脈造影にて両側中硬膜動脈が栄養血管となって腫瘍濃染が確認される。

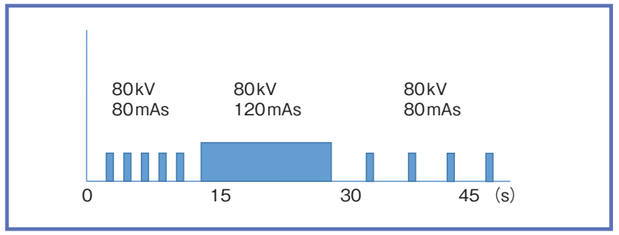

図8　4D-CT angiography（3D-CT-DSAとCT灌流画像）のスキャンプロトコール

●症例5：梗塞発症もやもや病

図9に，梗塞発症もやもや病の発症8日後の画像を示す。

CBVの低下は最終梗塞となる領域を示しており，TTPの延長は広く低灌流であることを示すが，この領域ではCBVが若干上昇していることから，軟髄膜吻合血管（meningeal anastomosis）を介した側副血行路が発達しているということがわかる。また，一方では自己調節能が働くため，抵抗血管，細動脈が拡張し，それによりCBVが上昇していると言える。

つまり，CT灌流画像により脳虚血の診断能が向上し，治療適応の選択に寄与する情報を提供しうると考えられる。ただし，課題と言える標準化と後処理時間の短縮，定量性については，今後より一層の改善が望まれる。また，CTの宿命的な課題である放射線被ばくの低減や対費用効果なども含めて，有用性についての総合的な判断が必要と考える。

●症例6：左内頸動脈閉塞症

主幹動脈狭窄・閉塞の虚血について，当センターでは^{15}Oを用いたPETで脳循環代謝を測定し，3D-CT-DSAと比較している。境界領域に陳旧性小梗塞が観察される貧困灌流を伴った左内頸動脈閉塞の症例では，^{15}Oを用いた脳循環代謝PETで見ると左半球でCBFが低下しており，CO_2負荷により健側半球はCBFの上昇が見られるが，患側は低下したままである。細動脈なども開ききった状態のためCBVが上昇し，$CMRO_2$（脳酸素消費量）は相対的に保持され，そのために酸素代謝が亢進しOEF（脳酸素摂取率）が上昇するという，いわゆる貧困灌流の状態を示す。

これを3D-CT-DSAで見ると，左内頸動脈閉塞があり，同側の前大脳動脈（ACA），同側の後大脳動脈（PCA）からの軟髄膜吻合（leptomeningeal anastomosis）を介した血行路の発達が認められる。ACA，PCAからの血管が逆行性に中大脳動脈（MCA）に流入していることがわかる。そして，右半球の皮質静脈は早期に描出されるが，左は遅れて描出され，循環遅延（circulation delay）があることが示される。

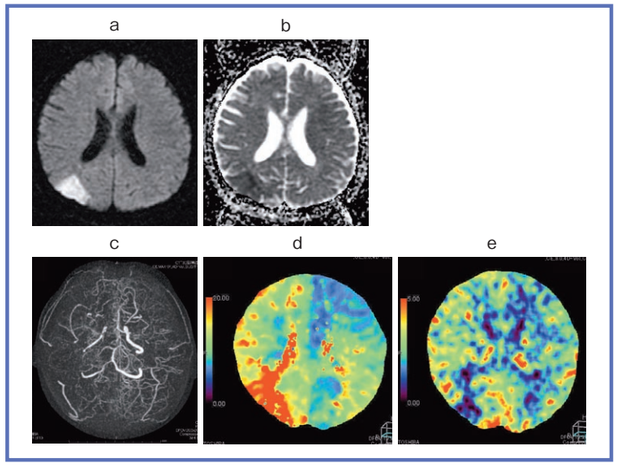

図9　症例5：梗塞発症もやもや病（発症8日後）
a：MRI（拡散強調画像）
b：MRI（ADC map）
c：3D-CTA
d：CT灌流画像・TTP
e：CT灌流画像・CBV
右頭頂後頭葉に梗塞を生じていて，梗塞部はMRI拡散強調像にて低信号を呈し，ADCの低下を生じている。3D-CTAにて両側内頸動脈終末部で閉塞を生じ，軟髄膜吻合血管が発達しているが，右後大脳動脈に途絶，閉塞を生じている。CT灌流画像では梗塞部位を中心に右大脳半球でTTPが延長し，ADCの低下部位に相当してCBVが低下し，梗塞周囲の右大脳半球では広範にCBVが上昇していて，軟髄膜吻合血管が発達していることと，自己調節機能による循環予備能が働いていることを示している。

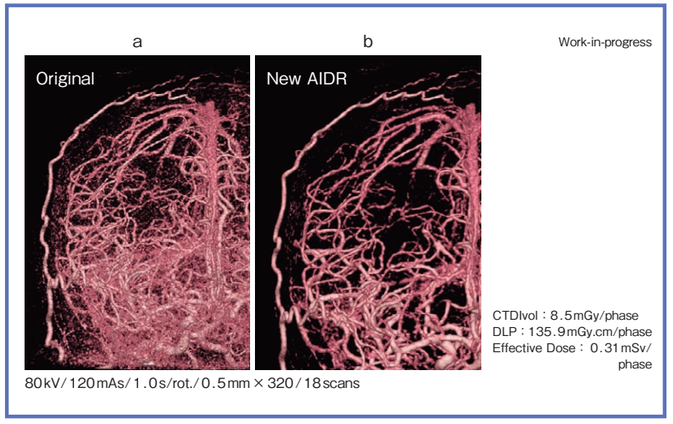

図10　オリジナルVR画像（a）と新しいAIDRを適用したVR画像（b）

同時にCT灌流画像を撮影し，CBV，MTT，TTPとその血管像を重ね合わせた画像を見ると，閉塞している左半球で，広い領域にわたってTTPとMTTの延長，CBVの上昇が見られる。軟髄膜吻合血管の発達した領域において，CBVの上昇とMTTの延長が観察される。

このように，3D-CT-DSAによって，狭窄・閉塞部位の同定と，側副血行路を把握することができ，同時に得られるCT灌流画像によって，低灌流状態の評価が可能となる。320列ADCTは，主幹動脈狭窄・閉塞疾患の診断に有用であると言える。

被ばく低減技術“AIDR”

続いて，AIDR（Adaptive Iterative Dose Reduction）という被ばく低減技術を紹介する（図10）。現在のAIDRは，画像データ上で解剖学的なモデルを考慮し，選択的にノイズ成分を抽出し，逐次ノイズ処理を行う手法である（現在使用中）。

図10 bに，開発中の新しいAIDRの画像を提示する。これは生データ上で統計学的モデル，スキャナモデル，さらに解剖学的なモデルも考慮し，逐次ノイズ処理を行うことでこれまで以上に効果的なノイズ除去をめざしたものである。AIDR処理を行わないオリジナル画像（図10 a）と比較すると，新しいAIDRでは頭蓋底周辺のノイズが大幅に低減できており，よりクリアな血管画像，3D-CT-DSAを低線量で得ることができる。

まとめ

全脳のダイナミックスキャンが可能となったことで，320列ADCTは，脳血管病変の評価に画期的，かつ最適な方法であると考える。

●参考文献
1）木下俊文：神経放射線画像診断の最前線 CT；Multidetector-row CT 3D-CT angiography. *Clin. Neurosci.*, **28**, 553～556, 2010.
2）Hayakawa, M., Katada, K., Anno, H., et al.：CT angiography with electrocardiographically gated reconstruction for visualizing pulsation of intracranial aneurysms；Identification of aneurysmal protuberance presumably associated with wall thinning. *AJNR*, **26**, 1366～1369, 2005.

木下　俊文
Kinoshita Toshibumi
1986年，北海道大学医学部卒業。90年，北海道大学大学院医学博士課程研究科修了，東北大学医学部附属病院医員。92年，宮城県立瀬峰病院放射線科技術吏員。93年，仙台市立病院放射線科医員。96年，秋田県立脳血管研究センター放射線医学研究部研究員。99年，鳥取大学医学部附属病院放射線科助手。2000年，鳥取大学医学部附属病院放射線科講師。2001～2002年，米国ロチェスター大学に留学，visiting assistant professor。2005年，聖路加国際病院放射線科医幹。2007年より現職。