第46回日本医学放射線学会秋季臨床大会ランチョンセミナー

Open Bore 3T MRIと320列面検出器CTの最新臨床応用

第46回日本医学放射線学会秋季臨床大会が2010年9月18日（土）～20日（月）の3日間，パシフィコ横浜で開催された。9月20日には，東芝メディカルシステムズ（株）共催のランチョンセミナーが行われ，倉敷中央病院放射線科の渡邊祐司氏が座長を務め，杏林大学医学部放射線医学教室の本谷啓太氏と，東京大学大学院医学系研究科放射線診断学の赤羽正章氏が講演した。

講演 SR1

Toshiba 3T MRIの初期臨床経験

本谷　啓太　杏林大学医学部放射線医学教室

杏林大学病院では，2010年9月1日より東芝メディカルシステムズの3T MRI「Vantage Titan 3T」の第1号機が本格稼働した。その初期臨床経験を報告する。

3T MRIの導入と臨床的な位置づけ

当院に導入されたVantage Titan 3T（以下，Titan 3T）は，1.5TのMRIをリプレイスして設置したが，検査室，CPU室とも，1.5Tとほぼ変わらず収めることができた。Titan 3Tの9月1～14日までの検査総数は108件，内訳は，頭部81，頸部MRA 1，腰椎16，頸椎3，四肢3，腹部4となっている。

3T MRIでは，SNRの向上というメリットがある一方で，静磁場およびRF磁場の不均一の影響が大きい，SARが増大する（1.5Tの約4倍），動きの影響を受けやすいなどの課題が指摘されてきた。また，腹水やcystなど水分が多い場合には信号強度が十分でなく，画像が乱れるなどのデメリットがある。その中で，磁化率効果が2倍，T1緩和時間の延長，ケミカルシフトが2倍などの特性を考慮して，最適な画像を得ることが必要になる。

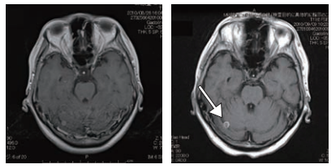

図1　多発脳転移

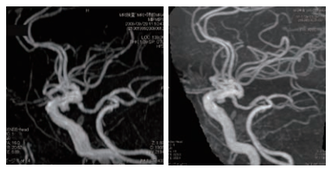

図2　動脈瘤の経過観察

Vantage Titan 3Tによる初期臨床画像

図1は，Titan 3T稼働の前後に手術を行った多発脳転移の症例で，2週間の間に1.5Tと3Tでの検査を行ったが，右の小脳半球の転移（⇒）が3Tの方が明瞭に描出されている。**図2**は動脈瘤の経過観察で，1.5Tとの比較では内頸動脈に動脈瘤があることは両画像ともわかるが，画像の鮮明さ，末梢動脈の描出に関しては3Tが優れている。整形外科領域の撮影では動きなどの影響が心配されるが，Titan 3Tでは，手の血管腫術後の症例（**図3**）でも，コントラストの高い，高精細な画像が得られている。

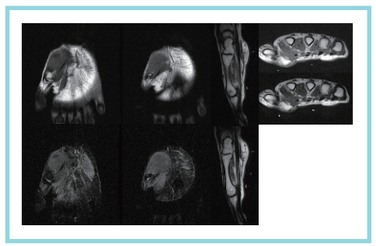

図3　手掌部血管腫術後

Vantage Titan 3Tの特長

Titan 3Tは，「Multi-phase Transmission」機能，大口径71cmの「Open Bore」，1.5Tから搭載されている静音機構「Pianissimo」などの特長がある。

●Multi-phase Transmission機能

Multi-phase Transmissionは，3T MRIで課題とされていた腹部・骨盤部での画像ムラを解決する技術である（**図4**）。3T MRIによる体幹部撮像ではRF磁場（B_1）の不均一の影響が大きいが，Multi-phase Transmissionでは位相と振幅を調節して，均一な磁場を形成できるように調整する。さらに，給電ポイントを4ポート，アンプを2つに増やすことで，人体が入った状態での補正の精度が向上した。腹部・骨盤部の画像ムラを改善し，均一で安定した画像が得られるようになっている。

以下に，Multi-phase Transmissionで撮像した腹部の3Tの画像を示す。

図5は，PIVKA-II高値の肝細胞がん（HCC）の疑いで，Gd-EOB-DTPA造影MRI（以下，EOB-MRI）のダイナミックスタディが行われた症例である。どのフェーズでもムラがなく，高精細な画像が得られている。また，シミングも短時間で，1.5Tと同様の感覚で検査を行うことができた。Titan 3Tでは，体格の良い患者でも誘電パッドなどを使用せずに，感度ムラのない撮像が行えている。

図6は，膵尾部の膵管内乳頭粘液性腫瘍（IPMN）の経過観察画像で，1.5Tおよび直近の3TのMRCPで，肝内胆管が明瞭に描出されている。**図7**は，水を含んだ画像の評価のために撮像した常染色体優性多発性嚢胞腎（ADPKD）の経過観察画像で，肝臓や両側の腎臓に多数の嚢胞があるが，水の多い病変でも均一な腹部画像が得られている。

〈0913-8919/10/¥300/論文/JCOPY〉

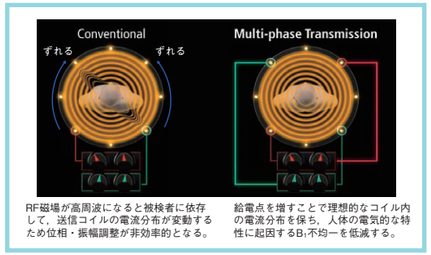

図4　Multi-phase TransmissionによるRF磁場の補正

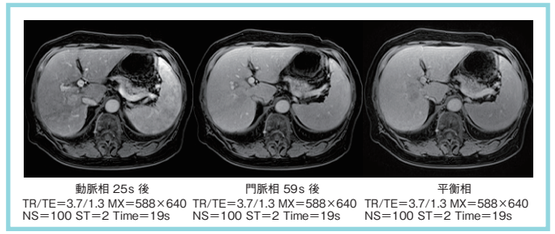

図5　PIVKA-Ⅱ高値による肝細胞がん（HCC）疑いのEOB-MRIダイナミック造影画像

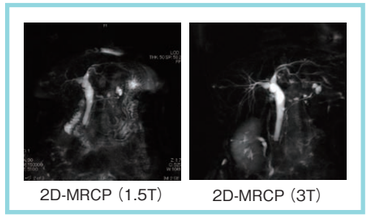

図6　膵管内乳頭粘液性腫瘍（IPMN）経過観察

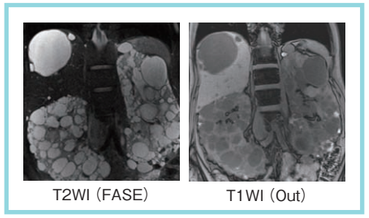

図7　常染色体優性多発性嚢胞腎（ADPKD）経過観察

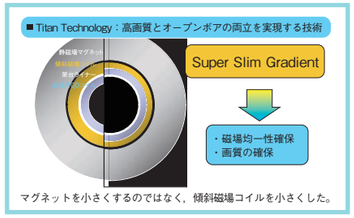

図8　71cmの開口径を実現したVantage Titan 3TのOpen Bore

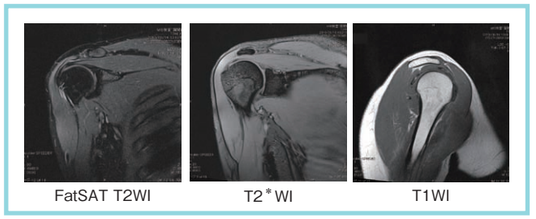

図9　肩関節痛

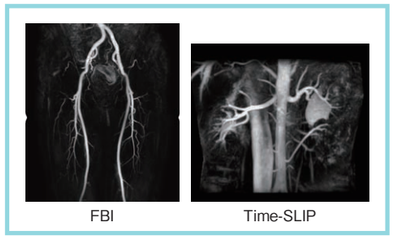

図10　非造影MRA：下肢動脈FBI画像と腎動脈のTime-SLIP画像

●Open Bore

Titan 3Tのもう1つの特長が，71cmの広い開口径である。マグネット部分ではなく傾斜磁場コイルを薄くすることで，広い開口径と磁場の均一性や高画質を実現した（**図8**）。広い開口径のメリットは，体格の大きな患者，閉所恐怖症の患者などへの検査が容易になる。整形外科領域では，肩や肘のようにオフセンターになる領域を，患者自身の身体を横にずらすことで，関心領域を中心磁場に近づけて撮像できるメリットがある。

肩関節痛の症例のT2*強調画像では，関節唇の描出能に注目したが，高精細な画像が得られた（**図9**）。FatSAT T2強調画像では，棘上筋の状態が明瞭に描出されている。また，T1強調画像でも，肩関節を構成する筋肉の状態が把握でき，読影に役立つ情報が得られた。

●Pianissimo

東芝は1.5Tの時代から静音技術の“Pianissimo”を搭載して，静かな検査環境を実現してきた。3Tでは，1.5Tよりも検査時の騒音が大きくなることが懸念されたが，体感的には大きな変化はなかった。当院では基本的に，耳栓なしで検査を行っている。

今後への期待～非造影MRA

今後への期待としては，東芝が1.5Tから培ってきた非造影MRAのさまざまな技術を3Tのアプリケーションとして搭載することである。**図10**に正常ボランティアによる非造影の下肢動脈FBI画像と，腎動脈のTime-SLIP画像を示す。また，Breast coilとKnee coilが使用可能になることも期待される。開口径が大きいTitan 3Tでは，患者を磁場中心にポジショニングしやすいため，整形外科としては特に，Knee coilへの期待が大きい。

まとめ

今回，Titan 3Tの初期臨床経験を報告したが，実際に画像を撮像してみると，1.5Tと変わらない使用感であり，今後への期待が大きい。特に，腹部ではMulti-phase Transmissionでストレスなく検査ができている。まさに“毎日使える3T MRI”だと言っていいだろう。

本谷　啓太
1997年杏林大学医学部卒業，同放射線医学教室入局。聖路加国際病院，NTT東日本関東病院を経て，2002年より現職。